

W. Bein-Wierzbinski¹ · R. Scheunemann² · C. Sepke³

¹ Humanbiologin und Erziehungswissenschaftlerin, Pädagogische Praxis für Kindesentwicklung, Hamburg

² Praxisgemeinschaft Dres. Ropohl und Scheunemann, Orthopädie, Hamburg

³ Entwicklungs- und Lerntherapeutin nach PÄPKi, Trittau

Mögliche Zusammenhänge zwischen Kopfgelenkdysfunktionen und blickmotorischen Auffälligkeiten bei Grundschulkindern mit Schulschwierigkeiten

Leistungs- und Verhaltensauffälligkeiten bei Grundschulkindern werden häufig mit Kopfgelenk- bzw. Atlasdysfunktionen in Verbindung gebracht. Begründet werden auftretende Leistungseinbußen, z. B. in Form von Konzentrationsstörungen, mit fehlendem bzw. stark eingeschränktem Training der Raumvorstellung während des neuromotorischen Aufrichtungsprozesses im ersten Lebensjahr [2, 7, 8]. Frühkindliche segmentale Dysfunktionen an den Kopfgelenken als einer sensorischen Schlüsselregion führen dazu, dass das Wahrnehmen des eigenen Körpers durch Benucken und das Erforschen der Umgebung durch Ausbildung verschiedener Stützhaltungen und Bewegungen nur eingeschränkt möglich ist. Die Folgen sind sensomotorische Lücken und bleibende Fehlinformationen über die Lage des Körpers im Raum, die immer wieder zu kognitiven Leistungseinbußen führen. Durch die exponierte Stellung der Halsregion kann es leicht zu segmentalen Funktionsstörungen kommen.

Es gibt Gründe für die Annahme, dass die Bagatellisierung solcher Auffälligkeiten in bestimmten Fällen später zur Ausbildung von Symptomkomplexen führen kann, die allgemein unter dem Begriff „sensomotorische Integrationsstörung“, oder „sensomotorische Dyskybernese“ bekannt sind: Solche Kinder lernen zwar auch Gehen, Stehen, Rennen und Treppensteigen, aber viel später und in minderer Qualität [6]. Darüber hinaus kommt es später oft zu erheblichen Lernschwächen in der Schule.

Die Muskeln und das Bindegewebe des zervikookzipitalen Überganges werden außerordentlich dicht mit Nerven versorgt. Diese stehen in direkter Verbindung mit dem Gleichgewichtsorgan und mit bestimmten Hirnzentren, in denen die Grob- und Feinmotorik kontrolliert werden. Ganz besonders wichtig dabei sind die Propriozeptoren in den muskulären, ligamentären und arthrogenen Strukturen. Sie stellen ein entscheidendes Element der o. g. sensomotorischen Steuerung dar.

Atlasdysfunktionen bewirken daher eine veränderte Sensorik im Kopf- und Nackenbereich, die schließlich zu Tonusstörungen des Muskel- und Faszien systems des gesamten Körpers und zur Beeinträchtigung der räumlichen Bewegungsqualität führen kann [7]. Es stellt sich daher die Frage, ob diese veränderten Spannungszustände auch im Bereich der Augen zu beobachten sind. Das würde bedeuten, dass eine Atlasdysfunktion bei Grundschulkindern möglicherweise auch Beeinträchtigungen in der Blicksteuerung zur Folge hat. Hierzu sollten Zusammenhänge zwischen der Atlasfunktion, der Blickmotorik, der dreidimensionalen Wahrnehmung in der Nähe (Stereopsis) und der Grobmotorik geprüft werden.

Überprüfungsmethoden

Halswirbelsäule und gesamte Wirbelsäule/ISG

Diagnostisch kommt der segmentalen manuellen Untersuchung der Kopf- und Ilio-

sakralgelenke (ISG) aus den oben erwähnten Gründen eine besondere Bedeutung zu. Dabei wird die Untersuchung der Kopfgelenke in typischer Weise durchgeführt (Prüfung der segmentalen Irritationspunkte, Prüfung der Rotation, der Seitneige, der Extension, der Flexion und der Nutation). Zusätzlich erfolgt die manualmedizinische Untersuchung der ISG (Federungstest, Patrick-Test, Vorlaufphänomen usw.).

Beim Federungstest in Bauchlage (**Abb. 1**) wird die Mobilität des ISG im Seitenvergleich überprüft.

Nach dieser eingehenden Untersuchung erfolgt ein Röntgenbild (modifiziert nach Gutmann) der HWS und explizit der Kopfgelenke (**Abb. 2**). Dies ist zum einen erforderlich, um pathologische Veränderungen auszuschließen, zum anderen legt es auch die Richtung des Impulses fest.

Blickfolgebewegungen

Die *Infrarotreflexionsokulographie* ist eine nichtinvasive Messmethode, bei der Blickbewegungen (Versionen) mit einer computergesteuerten Infrarotmessbrille erfasst werden. In dieser Studie wurde das Ober-2-System (Permobil Meditech, Timra, Schweden) verwendet. Der Proband sitzt dabei vor einem abgedunkelten Monitor, auf dem sich ein weißes Kreuz (1×1 cm) zuerst in horizontaler und später in vertikaler Ausrichtung mit einer Geschwindigkeit von 0,25 Hz in einem zentralen Winkel von 20 Grad hin- und herbewegt

Originalien

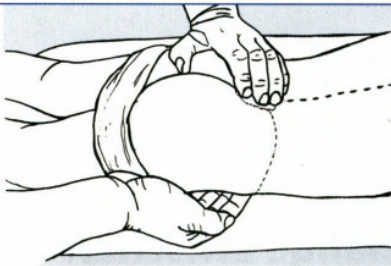


Abb. 1 ▲ Federungstest in Bauchlage

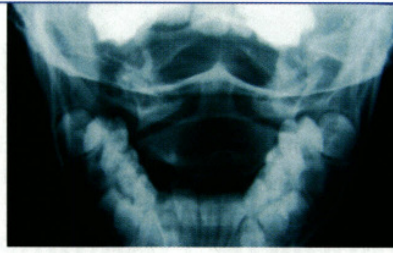

Abb. 2 ▲ Röntgenbild des zervikookzipitalen Überganges

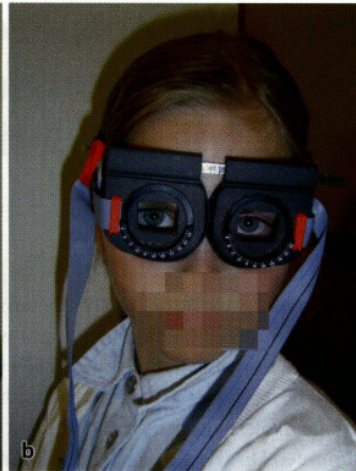


Abb. 3 ▲ a, b Blickmotorikmessung mit Infrarotreflexionsokulographie




Abb. 4 ◀ Figuren der Testkarte des Lang-Stereotests II. Mond, Elefant und Auto sind nur binokular zu erkennen, der Stern auch monokular

(▣ Abb. 3). Jede Messung erstreckt sich über eine Dauer von 16 s. Anschließend werden mithilfe einer speziellen Computersoftware [11] aus den Messdaten die Bewegungen des rechten und linken Auges getrennt voneinander berechnet und tabellarisch in Zahlen oder auch in Grafiken visualisiert.

Stereopsis

Zur Überprüfung der binokularen Fusion findet der *Lang-Stereotest II* (▣ Abb. 4) Verwendung. Diese Überprüfungsmethode wurde speziell zur einfachen Stere-

opsisprüfung im Nahbereich bei Kindern und Kleinkindern entwickelt [10].

In dieser Studie wird die Karte nicht nur frontoparallel vor das Gesicht gehalten, wenn das Kind seinen Kopf in der Mittelstellung hält, sondern zusätzlich auch, wenn es sein Gesicht bis zu 45 Grad zu den Seiten dreht (▣ Abb. 5). Die Karte wird aber auch in diesen Positionen immer frontoparallel zum Gesicht ausgerichtet. Mit dieser geänderten Testdurchführung kann überprüft werden, ob es zu einer eingeschränkten visuellen dreidimensionalen Wahrnehmung kommt, wenn der Kopf von der Mittelstellung abweicht.

Grobmotorik

Zum Einsatz kommen der Kopf- und der Ayres-Test. Beide Testverfahren geben Aufschluss darüber, ob der Proband eine physiologisch aufgerichtete Halswirbelsäule hat. Beim *Kopftest* (▣ Abb. 6) wird das Kind aufgefordert, aus der Rückenlage heraus seinen Kopf nach vorne zu beugen. Solange die Streckung der Halswirbelsäule nicht vollständig gereift oder wenn die Beweglichkeit eingeschränkt ist, hat das Kind sichtliche Schwierigkeiten, seinen Kopf gegen die Schwerkraft anzuheben, sodass es anstelle des Kopfhebens zur Reklination kommt.

Mit dem *Ayres-Test* wird die Rotationsfähigkeit im Halswirbelsäulenbereich überprüft. Auch hier kann es bei Kopfgelenkdysfunktionen zu Auffälligkeiten kommen. Eine besondere Bedeutung kommt dabei den kurzen Nackenmuskeln zu, die für die sensomotorische Registrierung der Kopfgelenke zuständig sind. Christ [5] stellte fest, dass diese Nackenmuskeln verglichen mit den übrigen Rückenmuskeln ein Vielfaches an Muskelspindeln, also Propriozeptoren, enthalten.

Im Gegensatz zu der ursprünglichen Testform von Ayres [1], bei welcher der Kopf des Kindes passiv bewegt wird bzw. das Kind seinen Kopf in die Hände des Testers „ablegen“ soll, sodass es keinen Einfluss auf die Drehung hat, war es bei der in dieser Untersuchung verwendeten, modifizierten Durchführungsform für Schulkinder wichtig, dass das Kind bei gleicher Ausgangsposition den Kopf eigenständig, also aktiv, zur Seite dreht [2]. Diese Unterscheidung spielte in der vorliegenden Studie insofern eine wichtige Rolle, da es sich hierbei um die Prüfung der Halswirbelsäulenstreckung mit freier Rotationsmöglichkeit der Halswirbelsäule bei eigenständiger Drehbewegung handelt.

Behandlungsmethoden

Atlasterapie nach Arlen

Die Atlasterapie nach Arlen (▣ Abb. 7) ist primär eine Behandlung des Nackenrezeptorenfeldes, wobei der erste Halswirbel als „Hebel“ benutzt wird. Der Therapeut führt meist mit seinem Mittelfinger einen möglichst kurzen, altersentsprechend zarten Impuls auf den Querfortsatz des ersten Hals-

wirbelkörpers aus. Die genaue Richtung des Impulses wird – wie oben bereits erwähnt – durch das vorweg angefertigte Röntgenbild festgelegt. Im Gegensatz zu üblichen chirotherapeutischen Verfahren erfolgt die Atlas-therapie nach Arlen aus der Mittelstellung des Kopfes ohne Rotation, Extension oder Flexion der HWS [7]. Nach jedem Impuls erfolgt die Überprüfung des Behandlungserfolges anhand manualmedizinischer und neurophysiologischer Tests.

Sensomotorisches Übungsprogramm nach PÄPKi

Mit dem Übungsprogramm nach PÄPKi® findet ein nachholendes Trainieren frühkindlicher Haltungen – angepasst an Proportionen älterer Kinder – während der Aufrichtungsontogenese statt [3, 4]. Beispielsweise wird der Ellenbogen-Becken-Stütz oder auch das Auge-Hand-Mund-(Fuß-)Zusammenspiel trainiert mit dem Ziel, die Stützmuskulatur um die Wirbelsäule herum zu stärken, Stützflächen auszubilden sowie das Zusammenspiel von Beuge- und Strecktonus zu erreichen. Gleichzeitig erfolgt mit nachholendem Training einzelner Haltungen und Bewegungsabläufe aus dem neuromotorischen Aufrichtungsprozess eine sensorische Integration der propriozeptiven, vestibulären, interozeptiven, taktilen und visuellen Reize. In dieser Studie wurden zusätzliche blickmotorische Übungen zum Trainieren der Fixation im Nahbereich in Verbindung mit Kopf- und Rumpfbewegungen durchgeführt.

Untersuchungsdesign

Auswahl der Probanden

Eine gezielte Vorauswahl der Probanden wurde nicht getroffen. Ganz pragmatisch – nach dem Motto, wer da ist, kann auch mitmachen – wurden über einen Zeitraum von vier Wochen im Wartezimmer beim Orthopäden, der die Atlas-therapie nach Arlen anbietet, Grundschul- und im Beisein ihrer Erziehungsberechtigten angesprochen, ob sie an dieser Studie teilnehmen wollten. Beweggründe seitens der Eltern, ihr Kind am Atlas behandeln zu lassen, waren folgende:

- immer noch unrunde, sehr kindliche Bewegungsabläufe,

- ständiges Sabbern und Zernagen der Pulloverärmel,
- häufiger Kopfschmerz,
- unruhige Sitzhaltung,
- Konzentrationsprobleme, Aufmerksamkeitsprobleme,
- Leseunlust, Lese-/Rechtschreibschwierigkeiten,
- unruhiges Schriftbild, hüpfende Buchstaben, Nichtbeachtung von Linien und Rändern.

Letztendlich erklärten sich 33 Kinder bereit, an der Studie teilzunehmen, wobei ein Kind später noch ausschied.

Ablauf des Untersuchungs- und Trainingsprogramms

Vorab wurden anhand eines Anamnesebogen u. a. Fragen nach Schulschwierigkeiten beim Lesen, Schreiben und Rechnen gestellt (■ **Abb. 8**). Zusätzlich wurde nach bekannten Augenproblemen gefragt, wie z. B. einem Strabismus oder einer starken Fehlsichtigkeit.

Daran schlossen sich folgende *Voruntersuchungen* an:

- Überprüfung der Kopfgelenkfunktion, bei Verdacht auf Kopfgelenkdysfunktion zusätzliche Röntgendiagnostik,
- Überprüfung der Grobmotorik mit einfachen motorischen Aufgaben: Kopftest und Ayres-Test,
- Überprüfung der Visuomotorik: infrarotreflexionsokulographische Aufnahmen bei Blickfolgebewegungen (Versionen) in horizontaler und vertikaler Ausrichtung und
- Überprüfung der visuellen 3-D-Wahrnehmung in der Nähe (Stereopsis) mit dem Lang-Stereotest bei gleichzeitiger Kopfwendung zu den Seiten.

Die Untersuchungen bezüglich der Kopfgelenkfunktion wurden vom Orthopäden durchgeführt; die Überprüfung der grob- und visuomotorischen sowie der visuo-sensorischen Fähigkeiten der Probanden erfolgte durch Entwicklungs- und Lerntherapeuten nach PÄPKi®.

Im Anschluss an diese Voruntersuchungen wurden die Kinder, bei denen eine Kopfgelenkdysfunktion festgestellt werden konnte, orthopädisch mit der *Atlas-therapie nach Arlen* behandelt. Unmit-

Zusammenfassung · Abstract

Manuelle Medizin 2008 · 46:307–315
DOI 10.1007/s00337-008-0637-y
© Springer Medizin Verlag 2008

W. Bein-Wierzbinski · R. Scheunemann · C. Sepke

Mögliche Zusammenhänge zwischen Kopfgelenkdysfunktionen und blickmotorischen Auffälligkeiten bei Grundschulkindern mit Schulschwierigkeiten

Zusammenfassung

Eine Bagatellisierung von Kopfgelenkdysfunktionen im frühen Kindesalter kann zu gravierenden blickmotorischen Auffälligkeiten führen. Die vorliegende empirische Studie über Grundschul- und Schulschwierigkeiten zeigt Zusammenhänge zwischen einer Atlasdysfunktion und fehlgesteuerter horizontaler und vertikaler Blickfolgebewegungen sowie auch gravierende Einschränkungen bei der dreidimensionalen Sicht in der Nähe (Stereopsis). Mit der Atlas-therapie nach Arlen können auch frühkindlich erworbene blickmotorische Störungen verringert werden. Bleibender Erfolg ist bei anschließendem muskulären Trainieren der Nackenregion besonders gegeben.

Schlüsselwörter

Kopfgelenkdysfunktion · Atlas-therapie nach Arlen · Blickfolgebewegungen · 3-D-Sicht (Stereopsis) · Lese-Rechtschreib-Schwäche

Possible correlations between head joint dysfunctions and gaze shift problems of children with learning difficulties at primary school

Abstract

Underestimated head joint dysfunctions in early childhood may lead to serious gaze shift problems. The present empiric study of children facing learning difficulties at primary school reveals a correlation between an atlas dysfunction and the malfunction of horizontal and vertical gaze shifts as well as serious difficulties in looking at three-dimensional objects close up (stereopsis). The atlas impulse therapy according to Arlen even helps to reduce eye movement difficulties acquired in early childhood. The subsequent exercises help to strengthen the neck muscles in order to achieve long-term success.

Keywords

Atlas dysfunction · Atlas impulse therapy according to Arlen · Gaze shifts · Depth perception (stereopsis) · Dyslexia

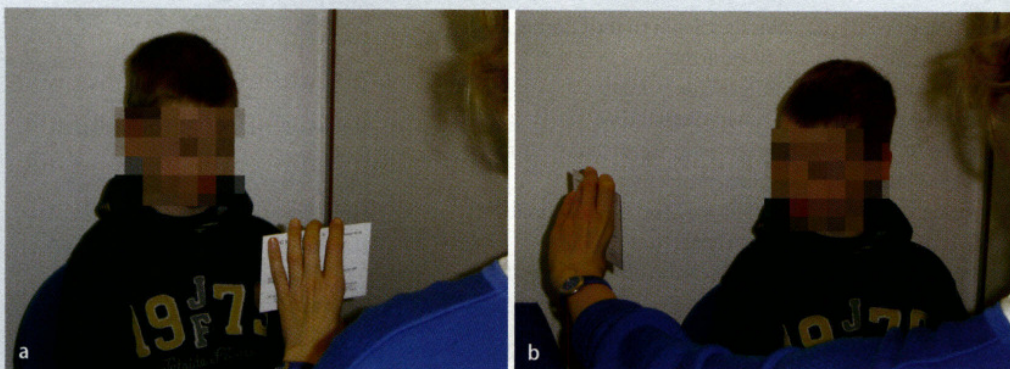


Abb. 5 ◀ Modifizierte Überprüfungsmethode des Lang-Stereotests. **a** Der Proband wird aufgefordert, seinen Blick frontoparallel auf die Testkarte zu richten, während der Kopf zunächst in Mittelstellung gehalten wird. **b** Zusätzlich wird die Stereopsisleistung nach Wenden des Kopfes bis zu 45° zur Seite überprüft

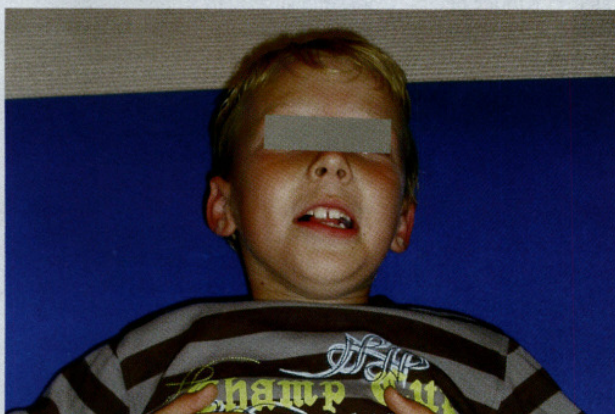

Abb. 6 ◀ Kopftest. Anstrengungen werden deutlich, während das Kind den Kopf hebt

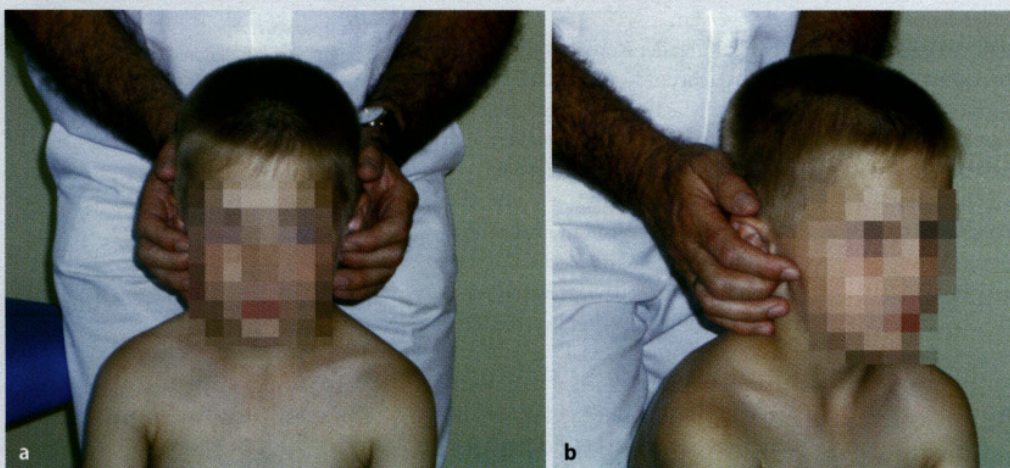


Abb. 7 ◀ **a, b** Atlasterapie nach Arlen

telbar danach wurden die Probanden erneut hinsichtlich der Kopfgelenkfunktion, der Grobmotorik, der Visuomotorik und vereinzelt auch der Stereopsis untersucht (*Nachuntersuchung*).

Nach ein bis zwei Wochen hatten die Kinder einen ersten *Kontrolltermin* (*K1*), bei dem erneut die Kopfgelenkfunktion, die Grobmotorik, die Visuomotorik und die Stereopsis überprüft wurden. Kindern mit weiteren Auffälligkeiten in der Visuo-

motorik und in der Grobmotorik wurden im Anschluss an die erste Kontrolluntersuchung motorische Bodenübungen gezeigt, die besonders die Stärkung der Hals- und Nackenmuskulatur bewirken (PäPKi*-Übungsprogramm). Nach ein- bis dreiwöchigem häuslichen Trainieren wurden die Kinder in einer weiteren *Kontrolluntersuchung* (*K2*) hinsichtlich der Kopfgelenkfunktion, der Grobmotorik, der Visuomotorik und der Stereopsis überprüft.

Ergebnisse

Zusammensetzung der Probanden

Von den anfänglich 33 Grundschulkindern wurden schließlich die Daten von 26 Jungen und 6 Mädchen in der Auswertung berücksichtigt. Bei einem Kind wurde ein Blockwirbel im oberen HWS-Bereich festgestellt, sodass es nicht teilnehmen konnte.

Die Schwierigkeiten, welche die Kinder nach Einschätzung ihrer Eltern hatten, werden in **Tab. 1** dargestellt.

Ergebnisse bezüglich der Kopfgelenkfunktion

Nach den Datenerhebungen hinsichtlich der Blickmotorik, der Stereopsis und der Grobmotorik wurden 32 Probanden erfolgreich am Atlas behandelt. Beim ersten Kontrolltermin, ein bis zwei Wochen nach der Atlasbehandlung, waren weiterhin alle Probanden ohne Kopfgelenkdysfunktion. Beim zweiten Kontrolltermin, nach fünf Wochen, war lediglich bei einem Jungen eine Nachbehandlung am Atlas notwendig. Die Kontrolluntersuchungen erfolgten nach manualmedizinischer Untersuchung der Kopfgelenke und der übrigen Segmente. Die Autoren erachteten dies als erforderlich, da nach Janda jede Dysfunktion wiederum Quelle veränderter Propriozeption sein kann.

Ergebnisse bezüglich Blickmotorik und Stereopsis

Zur Überprüfung der Blickmotorik wurden infrarotreflexionsokulographische Aufnahmen von den Augen gemacht, während diese einen Stimulus in horizontaler und anschließend in vertikaler Ausrichtung auf dem Monitor zu verfolgen hatten (**Abb. 9**).

Schwierigkeiten bei Blickfolgebewegungen

Bei den Voruntersuchungen konnten 15 der 32 Grundschul Kinder Versionen in horizontaler Richtung und nur 7 Kinder in vertikaler Richtung ohne große Abweichungen vom Stimulus durchführen. Die anderen Kinder machten entweder weniger als die Hälfte der Blickwendungen mit oder konnten sogar überhaupt nicht dem Stimulus folgen, sondern schauten nur geradeaus bzw. warteten ab, bis die Messung vorbei war (**Abb. 10**).

Im Verlauf der Studie konnte die Anzahl der erfolgreich durchgeführten Versionen gesteigert werden: Schon unmittelbar nach der Atlasbehandlung waren die Probanden in der Lage, durchschnittlich eine Version in horizontaler Richtung mehr durchzuführen als vor der Atlasbehandlung (Mittelwert 9,4). Beim ersten Kontrolltermin waren es dann

sogar schon durchschnittlich 11–12 Versionen von 16 möglichen und beim zweiten Kontrolltermin mit zusätzlichem gymnastischen Training nach PÄPKi* sogar knapp 14 Blickfolgebewegungen. Auch in vertikaler Ausrichtung ließ sich das Ergebnis verbessern: Waren es vor der Atlasbehandlung nur 4–5 Versionen von 16 möglichen, so gelang den Probanden nach der Atlasbehandlung schon etwas über 5 Versionen. Beim ersten Kontrolltermin, nachdem die Kinder pausiert hatten, wurden sogar gut 7 Blickfolgen und, nachdem ein Teil der Probanden mit starken visuomotorischen Auffälligkeiten zusätzlich noch die Halsmuskulatur trainiert hatte, wurden beim zweiten Kontrolltermin im Durchschnitt sogar 12–13 Blickfolgen erfolgreich absolviert.

Sakkadierte Blickfolgebewegungen als Folge von Kopfgelenkdysfunktionen

Die Probanden mit Kopfgelenkdysfunktion wiesen stark sakkadierte Versionen auf. Hierbei verloren sie den Kontakt zum Stimulus für einen Bruchteil von Sekunden, erlangten ihn kurz darauf aber wieder und führten die Blickfolgebewegung weiter durch. In **Abb. 11** ist deutlich zu erkennen, dass das rechte Auge des Jungen beim Richtungswechsel und auch beim Queren der Mediane immer wieder Blicksprünge in Form von Sakkaden und Resakkaden durchführt (38 Blicksprünge innerhalb von 16 s).

Die Anzahl der Sakkaden bei Probanden, die bei den Überprüfungen der Blickfolgebewegungen vor der Atlasbehandlung diese auch durchführen konnten und nicht nur geradeausblickten, betrug durchschnittlich 34 Blicksprünge bei horizontalen Versionen und 32 Sakkaden bzw. Resakkaden bei vertikalen Versionen innerhalb der Aufnahmezeit von 16 s. Unmittelbar nach der Atlasbehandlung konnte die Sakkadenanzahl bei horizontalen Blickfolgebewegungen auf 24 verringert werden, bei vertikalen Versionen auf durchschnittlich 29.

Diese blickmotorischen Auffälligkeiten in Form stark sakkadierter Blickfolgebewegungen können gravierende Auswirkungen im Alltag der Probanden haben. Wenn sie beispielsweise einer Fliege hinterherschauen wollen, müssen sie den ganzen Kopf mitwenden, da sie das Insekt ansonsten immer wieder aus den Augen verlieren würden.

Tab. 1 Prozentuale Verteilung der Schwierigkeiten und Auffälligkeiten nach Einschätzungen der Eltern bei den Grundschulkindern mit Kopfgelenkdysfunktionen (n=32)

Leseschwierigkeiten	50%
Schreibschwierigkeiten	65%
Abschreibprobleme	50%
Nicht Einhalten von Linien und Rändern	50%
Spiegelverkehrtes Schreiben	44%
Rechenschwäche	31%
Viel Zeit bei Hausaufgaben	53%

Isolierte Augenbewegungen sind bei diesen Kindern nur mit unwillkürlichen Blicksprüngen möglich. Das bedeutet, dass sie immer wieder gestückelte Informationen über ihre Umwelt mit den Augen erhalten und viele Informationen fehlen. Eine Mutter berichtete über ihren Sohn, der ein paar Tage nach der Atlasbehandlung an ihrem Frühstückstisch zu ihr sagte, dass es so wunderschön sei, da er ihr nun endlich in die Augen schauen könne, da diese – wie er zu glauben schien – nicht mehr ständig hin und her wackeln würden. Dieser sechsjährige Junge nahm an, dass nicht er eine auffällige Blickmotorik aufwies, sondern sein Umfeld. Erst durch das Beheben seiner Atlasdysfunktion bemerkte er, dass die Umwelt gar nicht so unruhig und lückenhaft war, wie er es bis dahin wahr- und angenommen hatte. Kinder, die mit dieser Funktionsstörung aufwachsen, wissen nicht, dass das unruhige Bild nicht der Normalität entspricht, daher wird es auch nicht verbalisiert.

Auch Lese- und Rechtschreibschwierigkeiten können dadurch begünstigt werden. Die lückenhafte visuelle Wahrnehmung führt dazu, dass fehlende Bereiche aus der Phantasie heraus ersetzt werden. Die Rechtschreibung hängt unmittelbar mit dem visuell Erfassten zusammen. Wenn das Kind Worte immer wieder anders wahrnimmt und fehlende Bereiche nur mit seiner Phantasie ersetzt, wird es die korrekte Schreibung der Worte nicht erlernen können.

Unterschiedliche, ungekoppelte Augenbewegungen bei Blickfolgebewegungen

Das foveale, genaue Erfassen des rechten und linken Auges mit dem Punkt des schärfsten Sehens scheint immer wieder mit Störungen einherzugehen, sodass es zu unkonjugierten (ungekoppelten) Versionen

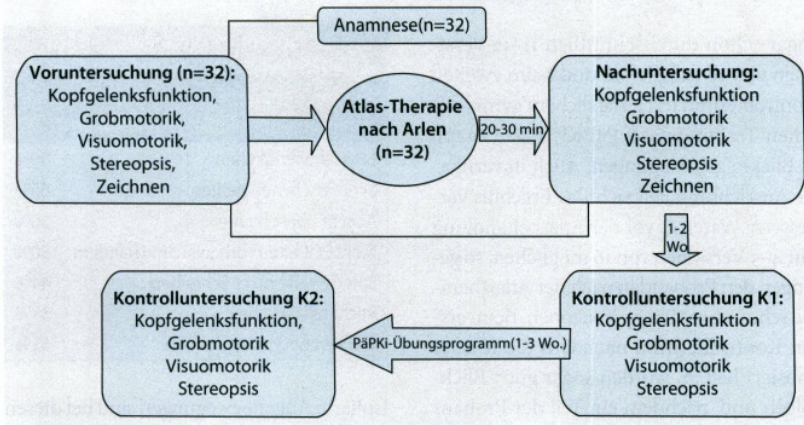


Abb. 8 ▲ Ablauf der Studie

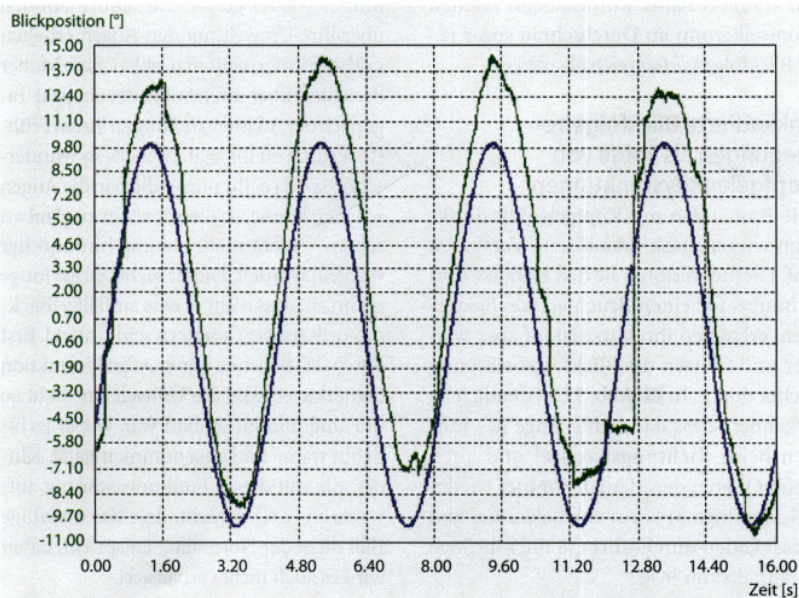


Abb. 9 ▲ Infrarotkolographische Aufnahme vom rechten Auge während horizontaler Versionen eines 8-jährigen Jungen. Sie zeigt dem Alter entsprechende Blickfolgebewegungen. Die blaue Kurve zeigt den Weg des Stimulus an, die grüne Kurve ist die Blickkurve des Kindes. Wenn beide Kurven in etwa parallel verlaufen – wie in dieser Grafik – hat das Kind die Blickfolgebewegungen sicher und kontrolliert durchgeführt

kommt. Obwohl eigentlich beide Augen gleichzeitig auf den Stimulus gerichtet sein sollten, bricht wechselseitig das eine oder andere Auge immer wieder aus und ist dann nicht in der Lage, Blickfolgebewegungen durchzuführen, obwohl das andere Auge in der gleichen Zeit dem Stimulus folgen kann. In **Abb. 12**, der Aufnahme von einem zehnjährigen Mädchen, zeigt das linke Auge (**Abb. 12 a**) nach 2 s für knapp 3 s ein Augenzittern, das dann bis zum Ende hin relativ gering wird. Das rechte Auge (**Abb. 12 b**) macht diese heftigen Bewegungen in dieser Zeit nicht mit, sondern ist ruhig auf den Stimulus gerichtet.

Diese unterschiedlichen, unkonjugierten Augenbewegungen mit zum Teil zeitweiligem Augenzittern beim Durchführen von Versionen traten bei 43% der Probanden ($n=14$) vor der Atlasbehandlung auf, unabhängig davon, ob es sich um vertikale oder horizontale Blickfolgebewegungen handelte. Deutlich angestiegen war die Anzahl der Irritationen in Form von Augenzittern unmittelbar nach der Atlasbehandlung: Bei 21 Probanden waren während der Überprüfung der Blickfolgebewegungen die Augen unkonjugiert und mit großem Anteil von schnellen Hin- und Herbewegungen des einen oder anderen Augap-

fels zu beobachten. Das Manipulieren des Rezeptorfeldes im Nackenbereich scheint sich also unmittelbar auf die Steuerung der Augen ausgewirkt zu haben. Nachdem die Kinder aber ein bis zwei Wochen pausiert hatten und zur Kontrolle kamen, gingen die Irritationen deutlich zurück (**Abb. 13**). Nun war nur noch bei 11 von zuvor 21 Probanden Augenzittern zu beobachten. Durch gymnastische Übungen zur Stärkung der Halswirbelsäule verringerte sich die Anzahl der Kinder mit Augenzittern sogar auf 8.

Einschränkungen bei dreidimensionaler Wahrnehmung in der Nähe

Die Ergebnisse aus den Überprüfungen zur Stereopsis mit dem Lang-Stereotest zeigen, dass bei 18 Kindern die dreidimensionale visuelle Wahrnehmung in der Nähe leicht bis stark eingeschränkt war. Nur in einer ganz bestimmten Position wiesen 17 dieser Kinder (53% der Probanden) eine Stereopsis auf. Schon bei kleinen Abweichungen von der Mittelstellung des Kopfes zur Seite konnten die Kinder mit Kopfgegendysfunktionen die Tiere zwar teilweise noch erkennen, aber nicht mehr die unterschiedlichen Tiefen beschreiben, aus denen die Tiere aus der Karte optisch herauszukommen schienen. Das bedeutet, dass bei diesen Kindern die motorische Fusion beider Augäpfel noch möglich, die sensorische Fusion beider Netzhautbilder jedoch gestört ist. Bei 53% der Probanden dieser Studie verschwanden die stereoskopischen Eindrücke völlig, wenn der Kopf zusammen mit der Bildkarte um einen Winkel von 30–45 Grad zur Seite gedreht wurde, obwohl die Karte dabei weiterhin frontoparallel ausgerichtet war. Dabei kommt es zu einer Störung der motorischen und daraus resultierend auch der sensorischen Fusion. Die Augen können nicht mehr auf einen gleichen Punkt gerichtet werden, wenn der Kopf bis zu 45 Grad zur Seite gerichtet ist.

Während der Nachuntersuchung, ein bis zwei Wochen nach der Atlasbehandlung, wiesen noch 36% der Kinder beim Kopfwenden keine bzw. eine sehr eingeschränkte 3-D-Sicht in der Nähe auf. Weitere ein bis drei Wochen später, nachdem die betroffenen Kinder PäPKI®-Übungen zum Stabilisieren der Halsmuskulatur geturnt hatten,

kam es nur noch bei drei Kindern (19%) zu Einschränkungen der stereoskopischen Wahrnehmung durch Kopfwenden. Die Atlastherapie nach Arlen in Kombination mit PÄPKi®-Übungen scheint sich also stabilisierend auf die dreidimensionale visuelle Wahrnehmung auszuwirken.

Ergebnisse bezüglich der Grobmotorik

Von besonderem Interesse bei dieser Studie waren die Stabilität und die uneingeschränkte Beweglichkeit der HWS bzw. deren Einflüsse auf die Wahrnehmung. Zur Überprüfung wurden daher der Kopf- und der Ayres-Test in abgewandelter Form angewendet. Beim Kopftest, bei dem die Probanden ihren Kopf eigenständig aus der Rückenlage anheben sollten, ohne dabei die Schultern mitzunehmen, gelang dieses während der Voruntersuchung nur vier Kindern auf Anhieb. Drei Kinder waren überhaupt nicht in der Lage, den Kopf von der Unterlage anzuheben.

Zu diesem Zeitpunkt hatten alle Probanden noch mit Kopfgelenkdysfunktionen zu tun. Unmittelbar nach der Atlas-therapie gab es niemanden mehr, dem das Kopfhieven gar nicht gelang. Die Probanden, die auch schon vor der Atlasbehandlung nicht auffällig waren, blieben dies weiterhin. Bei den restlichen Kindern konnte eine leichte Verbesserung festgestellt werden, die deutlicher wurde, nachdem die Kinder ein bis zwei Wochen pausiert hatten. Weit umfangreichere Verbesserungen erreichten die Kinder, nachdem sie für ein bis zwei Wochen gymnastische Übungen nach PÄPKi® [4] im häuslichen Rahmen unter elterlicher Aufsicht geturnt hatten.

Beim Ayres-Test in abgewandelter Form hatten die Probanden die Aufgabe, aus der Vierfüßlerposition heraus den Kopf in Verlängerung des Rückens zu halten und dann ihren Kopf nach rechts und links zu drehen. Vor der Atlasbehandlung nach Arlen waren acht der Probanden mit Kopfgelenkdysfunktion so stark in der Rotation der Halswirbelsäule eingeschränkt, dass es ihnen nicht gelang, den Kopf zur Seite zu wenden, ohne dabei den Schultergürtel zu verziehen bzw. mitzubewegen und den Hinterhauptarm zu flektieren. Unmittelbar nach der Atlasbehandlung waren es nur noch drei Kinder, die starke Rotations einschränkungen

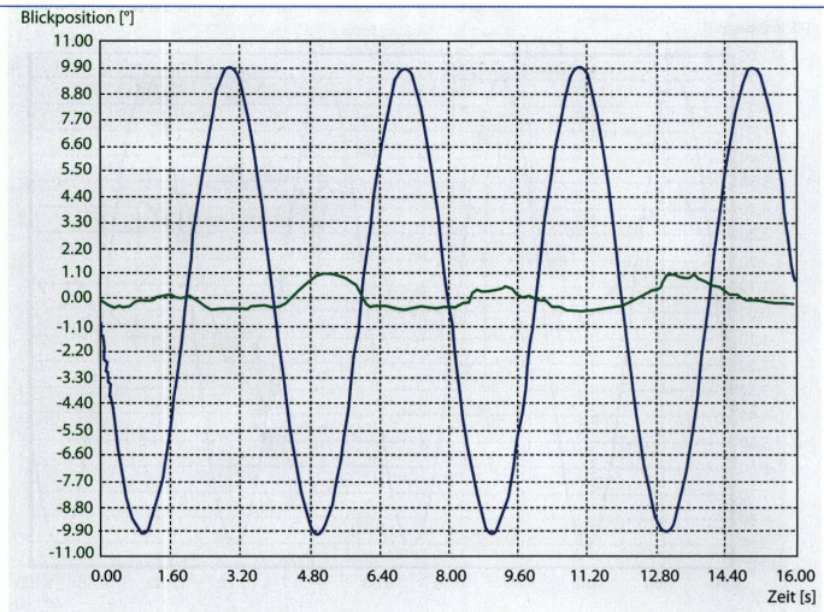
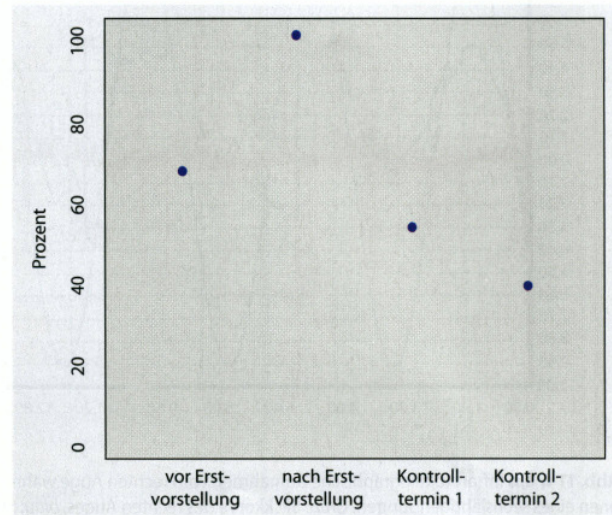


Abb. 10 ► Infrarotokulographische Aufnahmen vom rechten Auge eines 10-jährigen Mädchens während vertikaler Versionen. Folgebewegungen werden nicht durchgeführt

Abb. 13 ► Anteil der Kinder mit Augenzittern beim Durchführen von Versionen, nur auffällige Kinder nach Erstbehandlung (n=21)



im HWS-Bereich mit Schultermitbewegungen beim Ayres-Test aufwiesen. Zwei weitere Probanden hatten nach der Atlasbehandlung mittelstarke Auffälligkeiten mit leichten Schultermitbewegungen und die restlichen Probanden waren nach der Behandlung im Ayres-Test unauffällig. Nachdem die Probanden für ein bis zwei Wochen pausiert hatten, war bei sechs von ihnen wieder eine starke bis mittelstarke Rotationsbeeinträchtigung festzustellen. Diese konnte dann durch gymnastische Übungen zur Stärkung der Hals- und Nackenmuskulatur über einen Zeitraum von ein bis drei Wochen wieder deutlich reduziert werden.

Wenn man die Auswertungskriterien von Ayres [1] oder auch andere neuere Literatur [9] heranzieht, würde dies bedeuten, dass mehr als 80% der Probanden im Grundschulalter noch mit einem sog. persistierenden asymmetrischen tonischen Nackenreflex (ATNR) zu tun hätten, der in Form eines „frühkindlichen Reflexes“ Zeichen einer neurologischen Unreife darstellt. Anhand der Ergebnisse dieser Studie wird jedoch deutlich, dass es sich lediglich um eine eingeschränkte Rotationsfähigkeit im HWS-Bereich handelt, die durch Manipulation des Kopfgelenkes bei über 80% der Probanden innerhalb kurzer Zeit aufgehoben

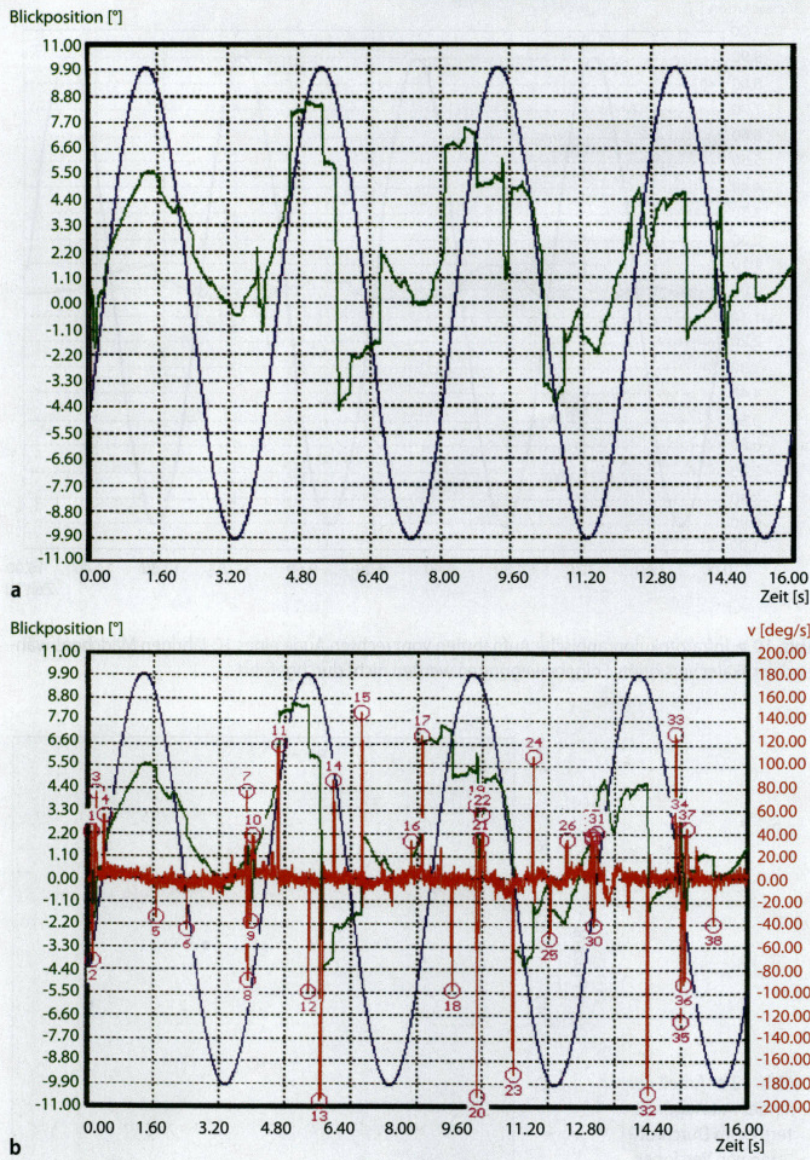


Abb. 11 ▲ a,b Infrarotokulographische Aufnahmen vom rechten Auge während horizontaler Versionen eines sechsjährigen Jungen. Grün: Blickkurve des rechten Auges, blau: Stimulus, rot: Geschwindigkeit und Sakkadenzählung

ben werden kann und sich durch Stärkung der Hals- und Nackenmuskulatur dann auch langfristig reduzieren lässt. Einen sog. persistierenden ATNR gibt es daher bei Regelgrundschulkindern nicht.

Resultate für die Praxis

Wie die vorliegende Studie zeigt, leiden Grundschulkindern mit Kopfgelenkdysfunktionen auch an sekundären Folgeerscheinungen, die in der Grobmotorik als auch Blickmotorik und -sensorik durch folgenden Auffälligkeiten deutlich werden:

- Blickmotorik und 3-D-Wahrnehmung
 - sakkadierte Blickfolgebewegungen in horizontaler und vertikaler Ausrichtung,
 - ungleiche Augenbewegungen bei Blickfolgebewegungen,
 - Augenzittern bei Blickfolgebewegungen,
 - Einschränkung der Stereopsis bei Kopfwendungen.
- Grobmotorik
 - Kopfhoben aus der Rückenlage heraus fast nur unter großen Anstrengungen mit gleichzeitigem Reklinie-

ren und unter Zuhilfenahme der Schultern,

- Kopfwenden in der Vierfüßlerposition häufig nur bei gleichzeitigem Mitdrehen des Schultergürtels und daraus resultierend mit Einknicken des Ellenbogens auf der Hinterhauptseite.

Zusätzliche, hier nicht aufgeführte Berechnungen zur Korrelation ergaben, dass ein signifikanter Zusammenhang zwischen Auffälligkeiten in der HWS-Aufrichtung (Beugung, Rotation) und solchen bei Blickfolgebewegungen in horizontaler und vertikaler Ausrichtung besteht:

- sakkadierte Blickfolgen bei Schwierigkeiten, den Kopf aus der Rückenlage heraus zu heben,
- sakkadierte Folgebewegungen bei eingeschränkter Rotationsfähigkeit im HWS-Bereich.

Für betroffene Kinder bedeutet eine Atlasdysfunktion im Alltag daher nicht nur eine eingeschränkte Beweglichkeit im Nacken- und Kopfbereich, sondern auch einen erheblichen Mehraufwand, da sie sich immer wieder konzentrieren und ausrichten müssen, damit ihre Augen ihnen keine Streiche spielen. Wenn das Augenpaar aufgrund die Atlasdysfunktion beispielsweise nicht zeitgleich auf denselben Fixpunkt gerichtet werden kann, sondern gleichzeitig immer unterschiedliche Punkte betrachtet werden, muss das Gehirn ständig entscheiden, ob die Sehinformation Sinn macht oder welchem Bild von außen mehr Bedeutung zukommt.

Atlasdysfunktionen sollten daher gerade in der frühen Kindheit nicht bagatellisiert werden, da sie neben den eingangs beschriebenen Aufrichtungsdefiziten und sensorischen Integrationsstörungen zu bleibenden Augenmotilitätsstörungen führen können. Insbesondere den ersten Lebensmonaten sollte besondere Aufmerksamkeit geschenkt werden: Während dieser Zeit werden mithilfe des Fixationsreflexes beide Augäpfel zielsicher auf einen Stimulus gerichtet, sodass sich die Fovea centralis, der Punkt des geschärften Sehens auf der Netzhaut, gut ausbilden kann. Frühkindlich erworbene Augenmotilitätsstörungen, die von Atlasdysfunktionen herrühren, lassen sich zwar – wie in dieser Studie gezeigt werden konnte – auch noch im Grundschul-

alter beheben, aber ein frühzeitiges Korrigieren der Atlasfunktion erspart den betroffenen Kindern und ihren Eltern viel Stress und Leid.

Fazit

Mit dieser Untersuchung kann gezeigt werden, dass ein Zusammenhang von Atlasdysfunktionen und resultierenden Schulschwierigkeiten neu zu definieren ist: Kopfgelenkdysfunktionen führen nicht nur zu gestörten Raumvorstellungen, die von einer gestörten Propriozeption herrühren und dann zu kognitiven Leistungseinbußen führen, sondern auch zu fortbestehenden messbaren Bewegungseinschränkungen, die auch die Steuerung der Augen betreffen können und somit unmittelbar die visuelle Wahrnehmung beeinträchtigen. Eine Atlasbehandlung sowie ein motorisches Übungsprogramm zur Stärkung der Nackenregion können noch im Grundschulalter Abhilfe schaffen.

Korrespondenzadresse

Dr. W. Bein-Wierzbinski

Humanbiologin und Erziehungswissenschaftlerin, Pädagogische Praxis für Kindesentwicklung Schanzengrund 42, 21149 Hamburg
paepki@freenet.de

Danksagung. Die Autoren bedanken sich herzlich bei den Kindern und ihren Eltern, die an dieser Studie mitgewirkt und zum Teil längere Wege und Wartezeiten hingenommen haben. Besonderen Dank sprechen wir auch Frau Barbara Bredner (statistische Beratungen und Lösungen, www.bb-sbl.de) aus, die in unzähligen Stunden die statistischen Berechnungen für uns durchgeführt hat.

Interessenkonflikt. Die korrespondierende Autorin gibt an, dass kein Interessenkonflikt besteht.

Literatur

1. Ayres AJ (1979) Sensory integration and learning disorders. Western Psychological Services, Los Angeles/CA
2. Bein-Wierzbinski W (2005) Räumlich-konstruktive Störungen bei Grundschulkindern. Eine Untersuchung über die Bedeutung des neuromotorischen Aufrichtungsprozesses für die Blickmotorik und räumlich-konstruktives Darstellen sowie Möglichkeiten der Entwicklungsförderung durch motorisches Training. Europäische Hochschulschriften. Peter Lang Europäischer Verlag der Wissenschaften, Frankfurt a.M.
3. Bein-Wierzbinski W (2007) Kindergarten- und Grundschulkindern profitieren von gezielter Gymnastik. Praxis der Psychomotorik 32: 1–10 (Sonderdruck)
4. Bein-Wierzbinski W (2008) Eine kleine Raupe geht auf Wanderschaft... und macht viele Bekanntschaften – neuromotorisches Übungsprogramm für Kinder im Vorschulbereich und in der Grundschule, 2. Aufl. vml, Dortmund
5. Christ B (1993) Anatomische Besonderheiten des Halses. Manuelle Med 31: 67–68
6. Coenen W (1996) Die sensomotorische Integrationsstörung. Manuelle Med 34: 141–145
7. Coenen W (2001) Manuelle Medizin bei Kindern – eine entwicklungsneurologische Indikation. Manuelle Med 39: 195–201
8. Coenen W (2002) Koordinations- und Konzentrationsstörungen im Kindesalter. Möglichkeiten der Manuellen Medizin. Manuelle Med 40: 352–358
9. Goddard S (2000) Greifen und Be-Greifen: wie Lern- und Verhaltensstörungen mit frühkindlichen Reflexen zusammenhängen, 2. Aufl. VAK, Kirchzarten
10. Hansen L et al. (1997) Augenheilkunde systematisch, 1. Aufl. Uni Med Verlag, Lorch
11. Oechsner U (1999) Anleitung zum Programm Eye-Track. Unveröffentlicht
12. Vojta VA, Peters A (1997) Das Vojta-Prinzip: Muskelspiele in Reflexfortbewegung und motorischer Ontogenese, 2. Aufl. Springer, Berlin Heidelberg New York

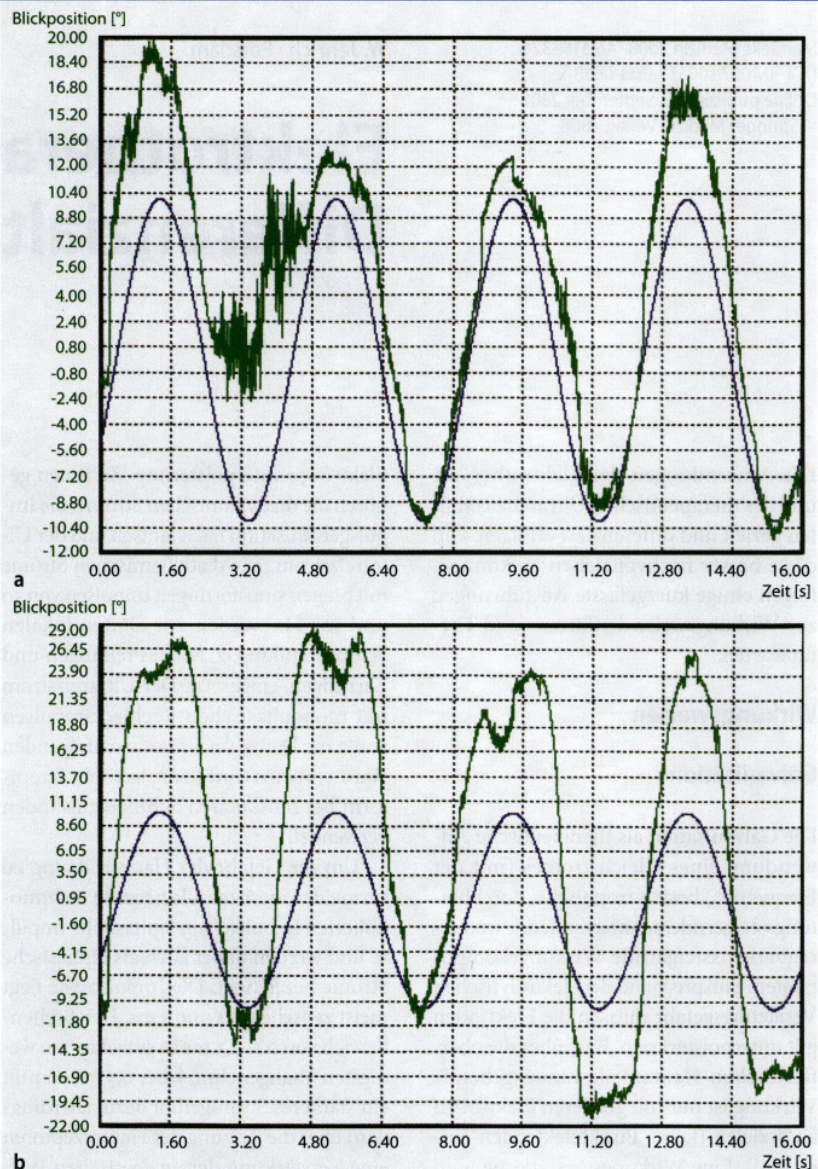


Abb. 12 ▶ Zeitgleiche infrarotokulographische Aufnahmen vom linken (a) und rechten Auge (b) während horizontaler Versionen bei einem 10-jährigen Mädchen mit Kopfgelenkdysfunktion. Irritationen in Form von unkonjugierten Versionen und zeitweise auftretenden schnellen Hin- und Herbewegungen eines Augapfels. Grün: Blickkurven, blau: Stimulus